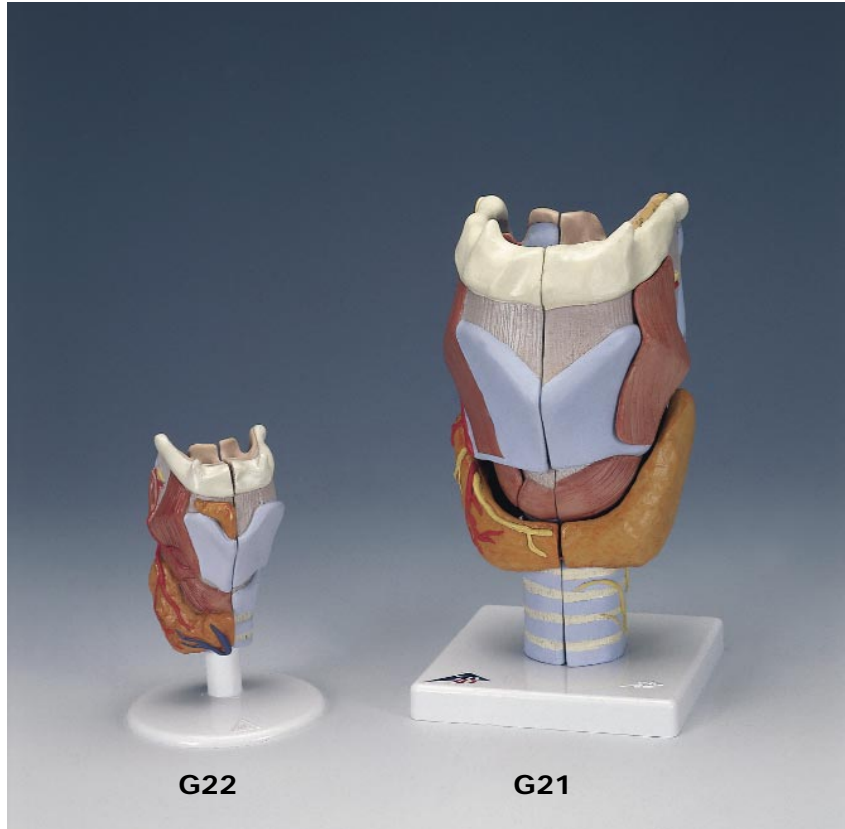

G21, G22



Larynx Models

Latin

English

G21

45 M. aryepiglotticus
46 M. stylopharyngeus
47 Plica vestibularis
48 Ventriculus laryngis
49 Plica vocalis
50 M. vocalis
51 Trachea
52 Cartilago cricoidea
53 Lig. thyroepiglotticum

G22

1 Glandula thyroidea, lobus pyramidalis
2 Glandula thyroidea
3 V. thyroidea inferior
4 A. thyroidea superior, ramus glandularis anterior
5 M. cricothyroideus
6 M. thyrohyoideus
7 A. laryngea superior
8 N. laryngealis superior
9 M. arytenoideus transversus
10 M. cricoarytenoideus posterior
11 M. arytenoideus obliquus
12 Cartilago arytenoidea
13 Lig. hyoepiglotticum
14 Cartilago epiglottica
15 Corpus adiposum pre-epiglotticum
16 Ventriculus laryngis
17 Os hyoideum, cornu minus
18 Os hyoideum, cornu majus
19 Lig. thyrohyoideum laterale
20 Cartilago triticea
21 Cartilago thyroidea, cornu superius
22 Cartilago thyroidea, cornu inferius
23 Cartilagine tracheales
24 Lig. cricotracheale
25 Cartilago cricoidea
26 Lig. cricothyroideum medianum
27 Cartilago thyroidea
28 Incisura thyroidea superior
29 Membrana thyrohyoidea
30 Os hyoideum

G21

Larynx, 2 times full-size, 7-part

1 Superior laryngeal nerve
2 Superior laryngeal artery
3 Superior thyroid artery
4 Recurrent laryngeal nerve
5 Lesser horn of hyoid bone
6 Greater horn of hyoid bone
7 Lateral thyrohyoid ligament
8 Triticeal cartilage
9 Superior horn of thyroid
10 Thyroid membrane
11 Inferior horn of thyroid
12 Cricothyroid articular capsule
13 Oblique part of cricothyroid muscle
14 Cricotracheal ligament
15 Tracheal cartilages
16 Hyoid bone
17 Body of hyoid bone
18 Superior thyroid notch
19 Thyrohyoideus muscle
20 Thyroid cartilage
21 Mediate Cricothyroid ligament
22 Vertical part of cricothyroid muscle
23 Isthmus of thyroid gland
24 Cricothyroid muscle
25 Anterior glandular branch of superior thyroid artery
26 Medial thyrohyoid ligament
27 Cuneiform cartilage
28 Oblique arytenoid muscle
29 Cricoarytenoideus posterior muscle
30 Transverse arytenoid muscle
31 Arytenoid (arytenoid cartilage)
32 Corniculate cartilage, (SANTORINI)
33 Piriform recess
34 Aryepiglottic fold
35 Hyoepiglottic ligament
36 Epiglottic cartilage
37 Internal branch of superior laryngeal nerve
38 Thyroepiglotticus muscle
39 Preepiglottic fat pad
40 Thyroarytenoideus muscle
41 Thyroarytaenoid muscle, pars vocalis
42 Cricoarytenoideus lateralis muscle
43 Inferior laryngeal nerve

44 Articular surface of thyroid
45 Aryepiglotticus muscle
46 Stylopharyngeus muscle
47 Vestibular fold
48 Laryngeal ventricle
49 Vocal fold
50 Vocalis muscle
51 Trachea (windpipe)
52 Cricoid cartilage (annular cartilage)
53 Ligamentum thyroepiglotticum

G22

Larynx, full-size, 2-part

1 Pyramid of thyroid
2 Thyroid gland
3 Inferior thyroid vein
4 Anterior glandular branch of superior thyroid artery
5 Cricothyroid muscle
6 Thyrohyoideus muscle
7 Superior laryngeal artery
8 Superior laryngeal nerve
9 Transverse arytenoid muscle
10 Cricoarytenoideus posterior muscle
11 Oblique arytenoid muscle
12 Arytenoid (arytenoid cartilage)
13 Hyoepiglottic ligament
14 Epiglottic cartilage
15 Preepiglottic fat pad
16 Laryngeal ventricle
17 Lesser horn of hyoid bone
18 Greater horn of hyoid bone
19 Lateral thyrohyoid ligament
20 Triticeal cartilage
21 Superior horn of thyroid
22 Inferior horn of thyroid
23 Tracheal cartilages
24 Cricotracheal ligament
25 Cricoid cartilage (annular cartilage)
26 Mediate Cricothyroid ligament
27 Thyroid cartilage
28 Superior thyroid notch
29 Thyroid membrane
30 Hyoid bone

Kehlkopfmodelle

Deutsch

- G21**
Kehlkopf, 2-fache Größe, 7-teilig
- 1 Oberer Kehlkopfnerv
 - 2 Obere Kehlkopfschlagader
 - 3 Obere Schilddrüsenschlagader
 - 4 Rekurrenter Kehlkopfnerv
 - 5 Kleines Zungenbeinhorn
 - 6 Großes Zungenbeinhorn
 - 7 Seitliches Zungenbein-Schildknorpelband
 - 8 Weizenkornknorpel
 - 9 Schildknorpel, oberes Horn
 - 10 Breites Band
 - 11 Schildknorpel, unteres Horn
 - 12 Gelenkkapsel zwischen Ring- u. Schildknorpel
 - 13 Schildknorpel-Ringknorpelmuskel, schräger Teil
 - 14 Ringknorpel-Luftröhrenband
 - 15 Luftröhrenknorpel
 - 16 Zungenbein
 - 17 Zungenbeinkörper
 - 18 Obere Schilddrüseninzisur
 - 19 Schildknorpel-Zungenbeinmuskel
 - 20 Schildknorpel
 - 21 Mittleres Schildknorpel-Ringknorpelband
 - 22 Schildknorpel-Ringknorpelmuskel, gerader Teil
 - 23 Schilddrüse, Isthmus
 - 24 Schild-Ringknorpelmuskel
 - 25 Obere Schilddrüsenschlagader, vorderer Drüsenast
 - 26 Mittleres Zungenbein-Schildknorpelband
 - 27 Wrisberg-Knorpel
 - 28 Schräger Gießbeckenknorpelmuskel
 - 29 Hinterer Ringknorpel-Gießbeckenknorpelmuskel
 - 30 Querer Gießbeckenknorpelmuskel
 - 31 Stellknorpel
 - 32 Spitzenknorpel
 - 33 Recessus piriformis
 - 34 Kehldeckel-Gießbeckenknorpelfalte
 - 35 Zungenbein-Kehldeckelband
 - 36 Kehldeckelknorpel
 - 37 Oberer Kehlkopfnerv, innerer Ast
 - 38 Schildknorpel-Kehldeckelmuskel
 - 39 Präepiglottisches Fettgewebe
 - 40 Schildknorpel-Gießbeckenknorpelmuskel
 - 41 Schräger Schildknorpel-Gießbeckenmuskel

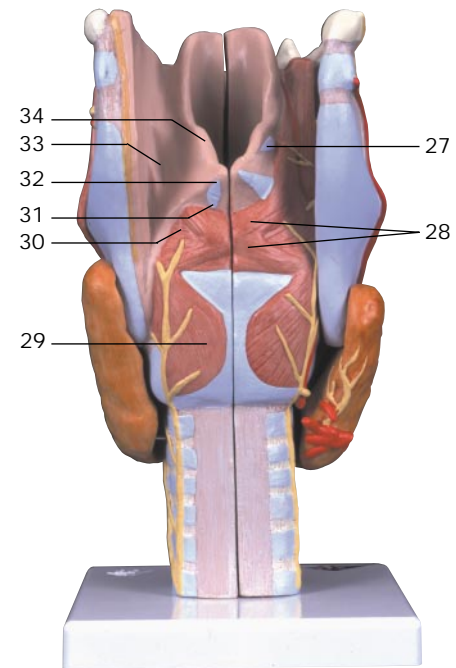
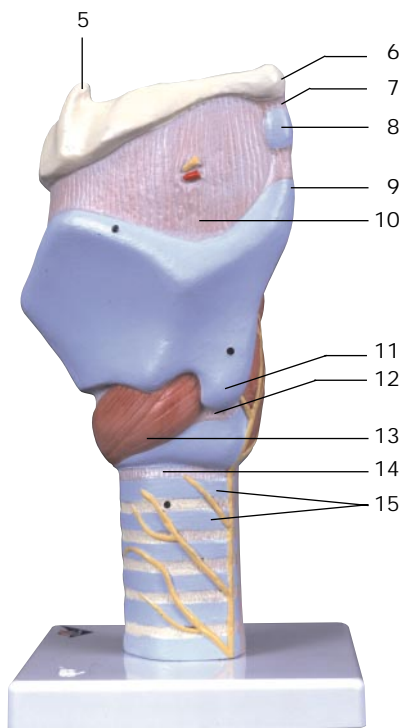
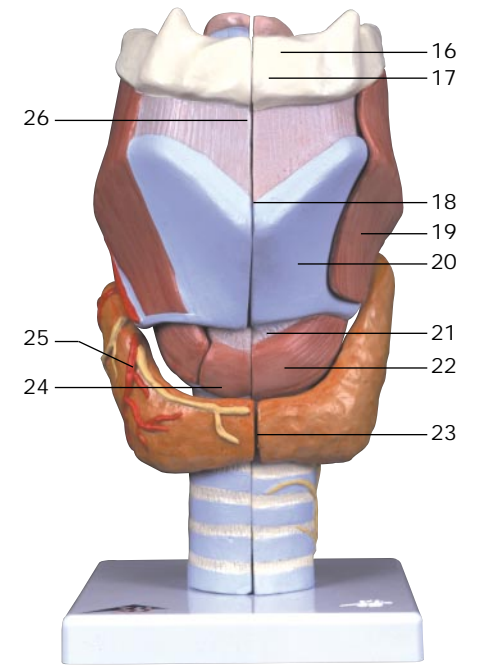
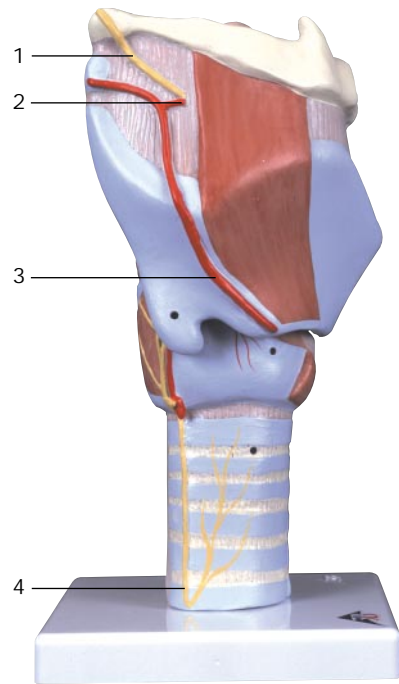
- 42 Seitlicher Ringknorpel-Gießbeckenknorpelmuskel
 - 43 Unterer Kehlkopfnerv
 - 44 Schildknorpel-Gelenkfläche
 - 45 Kehldeckel-Gießbeckenknorpelmuskel
 - 46 Rachenmuskel
 - 47 Taschenfalte
 - 48 Stimmtasche
 - 49 Stimmfalte, Stimmlippe
 - 50 Stimmbandmuskel
 - 51 Luftröhre
 - 52 Ringknorpel
 - 53 Kehldeckel-Schildknorpelband
- G22**
Kehlkopf, natürliche Größe, 2-teilig
- 1 Schilddrüse, pyramidenförmiger Lappen
 - 2 Schilddrüse
 - 3 Untere Schilddrüsenvene
 - 4 Obere Schilddrüsenschlagader, vorderer Drüsenast
 - 5 Schild-Ringknorpelmuskel
 - 6 Schildknorpel-Zungenbeinmuskel
 - 7 Obere Kehlkopfschlagader
 - 8 Oberer Kehlkopfnerv
 - 9 Querer Gießbeckenknorpelmuskel
 - 10 Hinterer Ringknorpel-Gießbeckenknorpelmuskel
 - 11 Schräger Gießbeckenknorpelmuskel
 - 12 Stellknorpel
 - 13 Zungenbein-Kehldeckelband
 - 14 Kehldeckelknorpel
 - 15 Präepiglottisches Fettgewebe
 - 16 Stimmtasche
 - 17 Kleines Zungenbeinhorn
 - 18 Großes Zungenbeinhorn
 - 19 Seitliches Zungenbein-Schildknorpelband
 - 20 Weizenkornknorpel
 - 21 Schildknorpel, oberes Horn
 - 22 Schildknorpel, unteres Horn
 - 23 Luftröhrenknorpel
 - 24 Ringknorpel-Luftröhrenband
 - 25 Ringknorpel
 - 26 Mittleres Schildknorpel-Ringknorpelband
 - 27 Schildknorpel
 - 28 Obere Schilddrüseninzisur
 - 29 Breites Band
 - 30 Zungenbein

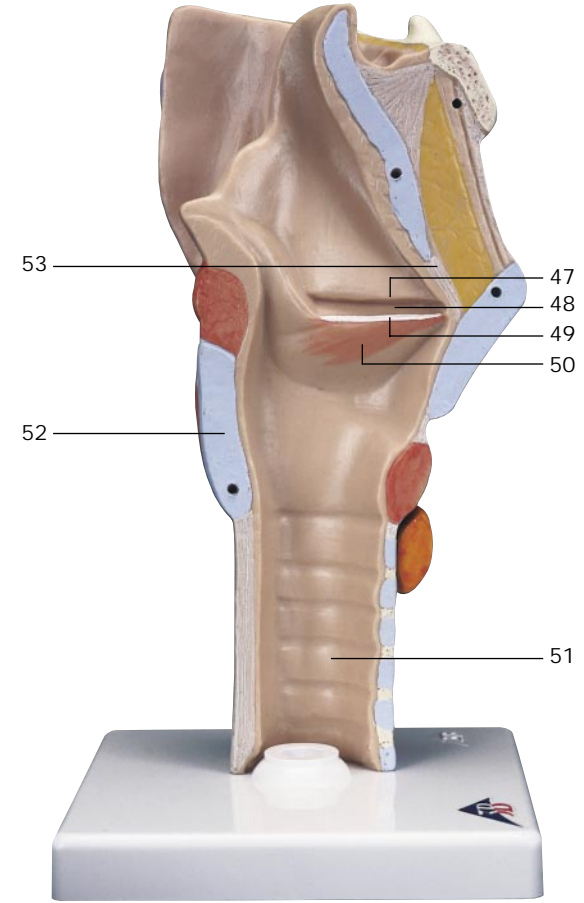
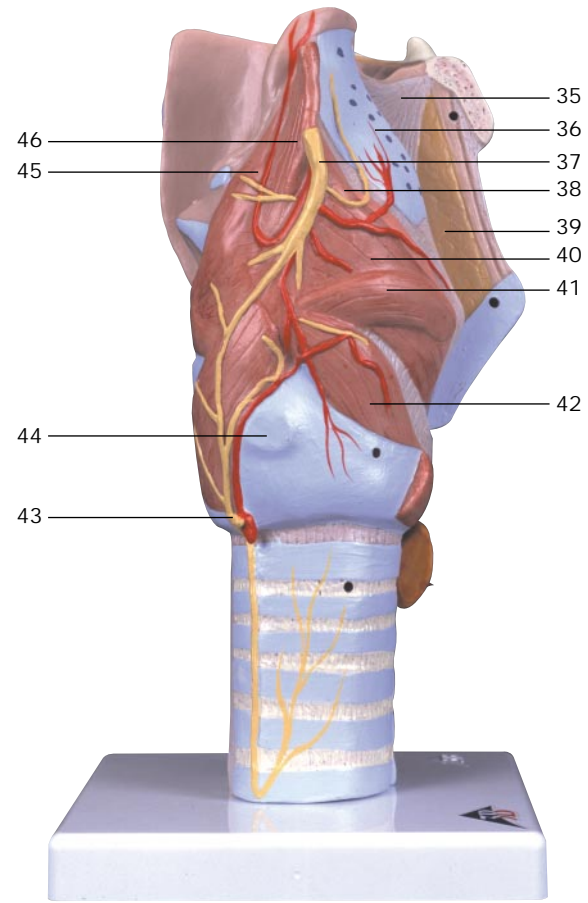
Español

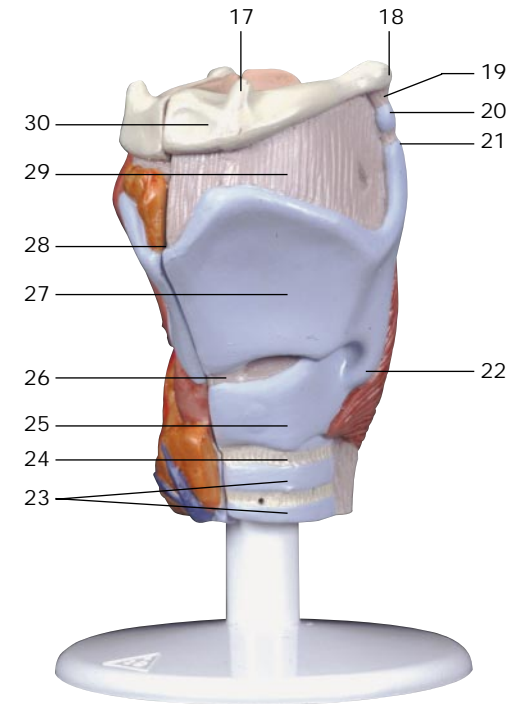
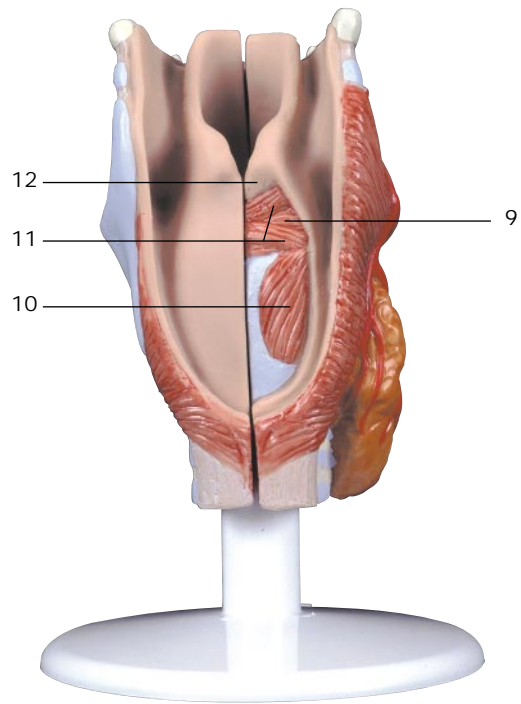
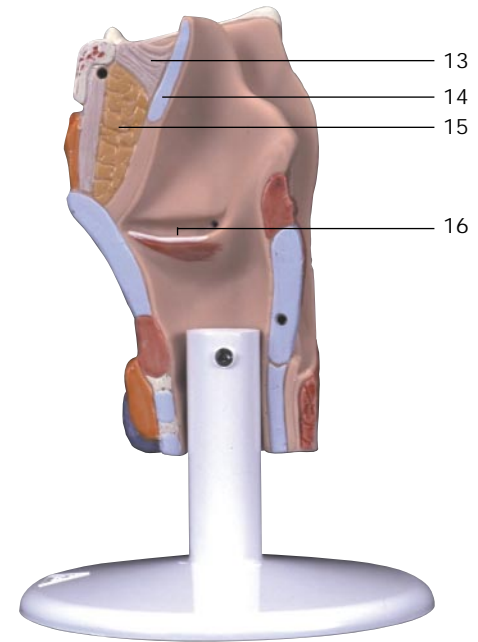
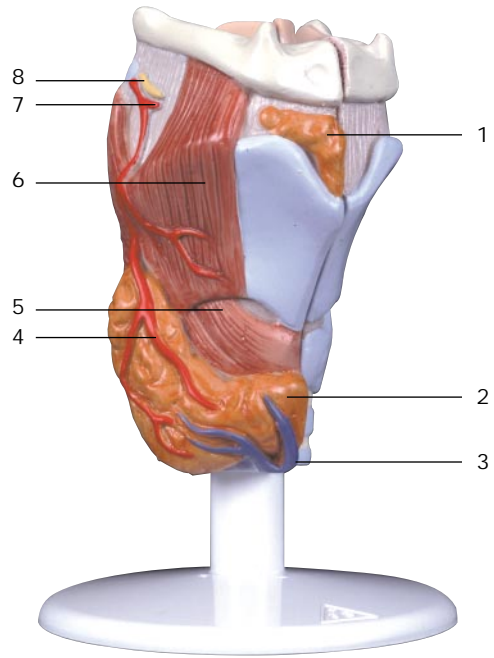
Modelos de la Laringe

- G21**
Laringe, 2 veces su tamaño natural, desmontable en 7 piezas
- 1 N. laríngeo superior
 - 2 A. laríngea superior
 - 3 A. tiroidea superior
 - 4 N. laríngeo recurrente
 - 5 Hueso hioides, asta menor
 - 6 Hueso hioides, asta mayor
 - 7 Lig. tirohioideo lateral
 - 8 Cartílago tritíceo
 - 9 Cartílago tiroideo, asta superior
 - 10 Membrana tirohioidea
 - 11 Cartílago tiroideo, asta inferior
 - 12 Articulación cricotiroidea, cápsula
 - 13 M. cricotiroideo, porción oblicua
 - 14 Lig. cricotraqueal
 - 15 Cartílagos traqueales
 - 16 Hueso hioides
 - 17 Hueso hioides, cuerpo
 - 18 Escotadura tiroidea superior
 - 19 M. tirohioideo
 - 20 Cartílago tiroides
 - 21 Lig. cricotiroideo
 - 22 M. cricotiroideo, porción recta
 - 23 Glándula tiroides, istmo
 - 24 M. cricotiroideo
 - 25 A. tiroidea superior, rama glandular anterior
 - 26 Lig. tirohioideo mediano
 - 27 Cartílago cuneiforme
 - 28 M. aritenideo oblicuo
 - 29 M. cricoaritenideo posterior
 - 30 M. aritenideo transverso
 - 31 Cartílago aritenoides
 - 32 Cartílago corniculado
 - 33 Receso piriforme
 - 34 Pliegue faringoepiglótico
 - 35 Lig. hioepglótico
 - 36 Cartílago
 - 37 N. laríngeo superior, ramo interno
 - 38 M. tiroepiglótico
 - 39 Cuerpo adiposo preepiglótico
 - 40 M. tiroaritenideo
 - 41 M. tiroaritenideo externo
 - 42 M. cricoaritenideo lateral
 - 43 N. laríngeo inferior

- 44 Cara articular tiroidea
 - 45 M. ariepiglótico
 - 46 M. estilofaríngeo
 - 47 Pliegue vestibular
 - 48 Ventrículo laríngeo
 - 49 Pliegue vocal
 - 50 M. vocal
 - 51 Tráquea
 - 52 Cartílago cricoides
 - 53 Ligamento tiroepiglótico
- G22**
Laringe, tamaño natural, desmontable en 2 piezas
- 1 Glándula tiroides, lóbulo piramidal
 - 2 Glándula tiroides
 - 3 V. tiroidea inferior
 - 4 A. tiroidea superior, rama glandular anterior
 - 5 M. cricotiroideo
 - 6 M. tirohioideo
 - 7 A. laríngea superior
 - 8 N. laríngeo superior
 - 9 M. aritenideo transverso
 - 10 M. cricoaritenideo posterior
 - 11 M. aritenideo oblicuo
 - 12 Cartílago aritenoides
 - 13 Lig. hioepglótico
 - 14 Cartílago
 - 15 Cuerpo adiposo preepiglótico
 - 16 Ventrículo laríngeo
 - 17 Hueso hioides, asta menor
 - 18 Hueso hioides, asta mayor
 - 19 Lig. tirohioideo lateral
 - 20 Cartílago tritíceo
 - 21 Cartílago tiroideo, asta superior
 - 22 Cartílago tiroideo, asta inferior
 - 23 Cartílagos traqueales
 - 24 Lig. cricotraqueal
 - 25 Cartílago cricoides
 - 26 Lig. cricotiroideo
 - 27 Cartílago tiroides
 - 28 Escotadura tiroidea superior
 - 29 Membrana tirohioidea
 - 30 Hueso hioides







Modèles de Larynx

Français

Português

Modelos de Laringe

G21

Larynx, agrandi 2 fois, en 7 parties

- 1 Nerf laryngé supérieur
- 2 Artère laryngée supérieure
- 3 Artère thyroïdienne supérieure
- 4 Nerf laryngien récurrent
- 5 Os hyoïde, petite corne
- 6 Os hyoïde, grande corne
- 7 Ligament thyrohyoïde latéral
- 8 Cartilage tritricé
- 9 Cartilage thyroïde, corne supérieure

10 Membrane thyrohyoïde

11 Cartilage thyroïde, corne inférieure

12 Articulation crico-thyroïdienne, capsule

13 Muscle cricothyroïdien, partie oblique

14 Ligament cricotrachéal

15 Cartilages de la trachée

16 Os hyoïde

17 Os hyoïde, corps

18 Incisure thyroïdienne supérieure

19 Muscle thyrohyoïde

20 Cartilage thyroïde

21 Ligament cricothyroïdien moyen

22 Muscle cricothyroïdien, partie droite

23 Glande thyroïde, isthme

24 Muscle cricothyroïdien

25 Artère thyroïdienne supérieure, rameau glandulaire antérieur

26 Ligament thyrohyoïde médian

27 Cartilage cunéiforme

28 Muscle aryténoïdien oblique

29 Muscle cricoaryténoïdien postérieur

30 Muscle aryténoïdien transverse

31 Cartilage aryténoïde

32 Cartilage corniculé

33 Recessus piriforme

34 Pli aryépiglottique

35 Ligament hyo-épiglottique

36 Cartilage épiglottique

37 Nerf laryngé supérieur, rameau interne

38 Muscle thyro-épiglottique

39 Corps adipeux pré-épiglottique

40 Muscle thyro-aryténoïdien

41 M. thyro-aryténoïdien externe et supérieur

42 Muscle cricoaryténoïdien latéral

43 Nerf laryngé inférieur

44 Face articulaire thyroïde

45 Muscle ary-épiglottique

46 Muscle stylopharyngien

47 Pli vestibulaire

48 Ventricule laryngé

49 Pli vocal

50 Muscle vocal

51 Trachée

52 Cartilage cricoïde

53 Ligament thyroépiglottique

G22

Larynx, grandeur nature, en 2 parties

1 Glande thyroïde, lobe pyramidal

2 Glande thyroïde

3 Veine thyroïdienne inférieure

4 Artère thyroïdienne supérieure, rameau glandulaire antérieur

5 Muscle cricothyroïdien

6 Muscle thyrohyoïde

7 Artère laryngée supérieure

8 Nerf laryngé supérieur

9 Muscle aryténoïdien transverse

10 Muscle cricoaryténoïdien postérieur

11 Muscle aryténoïdien oblique

12 Cartilage aryténoïde

13 Ligament hyo-épiglottique

14 Cartilage épiglottique

15 Corps adipeux pré-épiglottique

16 Ventricule laryngé

17 Os hyoïde, petite corne

18 Os hyoïde, grande corne

19 Ligament thyrohyoïde latéral

20 Cartilage tritricé

21 Cartilage thyroïde, corne supérieure

22 Cartilage thyroïde, corne inférieure

23 Cartilages de la trachée

24 Ligament cricotrachéal

25 Cartilage cricoïde

26 Ligament cricothyroïdien moyen

27 Cartilage thyroïde

28 Incisure thyroïdienne supérieure

29 Membrane thyrohyoïde

30 Os hyoïde

G21

Laringe, 2 x tamanho natural, 7 partes

- 1 Nervo laríngeo superior
- 2 Artéria laríngea superior
- 3 Artéria tireóidea superior
- 4 Nervo laríngeo recorrente
- 5 Corno menor
- 6 Corno maior
- 7 Ligamento tireoióideo lateral
- 8 Corpo triticeo
- 9 Corno superior da cartilagem tireóide

10 Membrana tireoióide

11 Corno inferior da cartilagem tireóide

12 Articulação cuneonavicular

13 Parte posterior do músculo cricotireóideo

14 Ligamento cricotraqueal

15 Anel traqueal

16 Osso hióide

17 Corpo do osso hióide

18 Incisura tireóidea superior

19 Músculo tireoióideo

20 Cartilagem tireóidea

21 Ligamento cricotireóideo médio

22 Parte anterior do músculo cricotireóideo

23 Istmo da tireóide

24 Músculo cricotireóideo

25 Ramo glandular lateral da artéria tireóidea superior

26 Ligamento tireoióideo médio

27 Cartilagem cunéiforme

28 Músculo aritenóideo oblíquo

29 Músculo cricoaritenóideo posterior

30 Músculo aritenóideo transversal

31 Cartilagem aritenóide

32 Cartilagem corniculada (cartilagem de Santorini)

33 Recesso piriforme

34 Dobra ariepiglótica

35 Ligamento hioepiglótico

36 Cartilagem epiglótica

37 Ramo interno do nervo laríngeo superior

38 Músculo tireoepiglótico

39 Corpo gorduroso pré-epiglótico

40 Músculo tireoaritenóideo

41 M tireoaritenóideo oblíquo

42 Músculo cricoaritenóideo lateral

43 Nervo laríngeo inferior

44 Superfície articular da tireóide

45 Músculo ariepiglótico

46 Músculo estilofaríngeo

47 Prega vestibular

48 Ventriculo laríngeo

49 Corda vocal

50 Músculo vocal

51 Traquéia

52 Cartilagem cricóide

53 Ligamento tireoepiglótico

G22

Laringe, tamanho natural, 2 partes

1 Lobo piramidal da glândula tireóide

2 Glândula tireóidea

3 Veia tireóidea inferior

4 Ramo glandular lateral da artéria tireóidea superior

5 Músculo cricotireóideo

6 Músculo tireoióideo

7 Artéria laríngea superior

8 Nervo laríngeo superior

9 Músculo aritenóideo transversal

10 Músculo cricoaritenóideo posterior

11 Músculo aritenóideo oblíquo

12 Cartilagem aritenóide

13 Ligamento hioepiglótico

14 Cartilagem epiglótica

15 Corpo gorduroso pré-epiglótico

16 Ventriculo laríngeo

17 Corno menor

18 Corno maior

19 Ligamento tireoióideo lateral

20 Corpo triticeo

21 Corno superior da cartilagem tireóide

22 Corno inferior da cartilagem tireóide

23 Anel traqueal

24 Ligamento cricotraqueal

25 Cartilagem cricóide

26 Ligamento cricotireóideo médio

27 Cartilagem tireóidea

28 Incisura tireóidea superior

29 Membrana tireoióide

30 Osso hióide

喉頭モデル

日本語

G21

喉頭、2倍大・7分解モデル

- 1 上喉頭神経
- 2 上喉頭動脈
- 3 上甲状腺動脈
- 4 反回神経
- 5 舌骨の小角
- 6 舌骨の大角
- 7 後甲状舌骨靭帯
- 8 麦粒軟骨
- 9 甲状軟骨の上角
- 10 甲状舌骨膜
- 11 甲状軟骨の下角
- 12 輪状甲状関節包
- 13 輪状甲状筋の斜部
- 14 輪状気管靭帯
- 15 気管軟骨
- 16 舌骨
- 17 舌骨体
- 18 上甲状切痕
- 19 舌骨甲状筋
- 20 甲状軟骨
- 21 正中輪状甲状靭帯
- 22 輪状甲状筋の直部
- 23 甲状腺峡部
- 24 輪状甲状筋
- 25 上甲状腺動脈の前枝
- 26 正中甲状舌骨靭帯
- 27 楔状軟骨
- 28 斜披裂筋
- 29 後輪状披裂筋
- 30 横披裂筋
- 31 披裂軟骨
- 32 小角軟骨
- 33 梨状陥没
- 34 披裂喉頭蓋ヒダ
- 35 舌骨喉頭蓋靭帯
- 36 喉頭蓋軟骨
- 37 上喉頭神経の内枝
- 38 甲状喉頭蓋筋
- 39 喉頭蓋前脂肪体
- 40 甲状披裂筋
- 41 斜甲状披裂筋
- 42 外側輪状披裂筋
- 43 下喉頭神経
- 44 甲状関節面

- 45 披裂喉頭蓋筋
- 46 茎突咽頭筋
- 47 前庭ヒダ
- 48 喉頭室
- 49 声帯ヒダ
- 50 声帯筋
- 51 気管
- 52 輪状軟骨
- 53 甲状喉頭蓋靭帯

G22

喉頭、実物大・2分解モデル

- 1 甲状腺錐体葉
- 2 甲状腺
- 3 下甲状腺静脈
- 4 上甲状腺動脈の前枝
- 5 輪状甲状筋
- 6 甲状舌骨筋
- 7 上喉頭動脈[®]
- 8 上喉頭神経
- 9 横披裂筋
- 10 後輪状披裂筋
- 11 斜披裂筋
- 12 披裂軟骨
- 13 舌骨喉頭蓋靭帯
- 14 喉頭蓋軟骨
- 15 喉頭蓋前脂肪体
- 16 喉頭室
- 17 舌骨の小角
- 18 舌骨の大角
- 19 後甲状舌骨靭帯
- 20 麦粒軟骨
- 21 甲状軟骨の上角
- 22 甲状軟骨の下角
- 23 気管軟骨
- 24 輪状気管靭帯
- 25 輪状軟骨
- 26 正中輪状甲状靭帯
- 27 甲状軟骨
- 28 上甲状切痕
- 29 甲状舌骨膜
- 30 舌骨



3B Scientific Products

Internet: <http://www.3bscientific.com>